犬の消化管型リンパ腫のレスキュー治療にACNUを使用した1例

杉方　秀輔　Shuusuke　SUGIKATA[1)]、成田　正斗　Masato　NARITA[1)]、酒川　雄右　Yuusuke　SAKAGAWA[1)]、
藤野　貴之　Takayuki　FUJINO[1)]、黒木　理恵　Rie　KUROKI[1)]、竹内　景子　Keiko　TAKEUTI[1)]、
水田　賢司　Kenji　MIZUTA[1)]、久野　芳樹　Yoshiki　KUNO[1)]、戸田　なつき　Natsuki　TODA[1)]、
石垣　崇　Takashi　ISHIGAKI[1)]、鵜海　敦士　Atsushi　UKAI[1)]、真能　敬弘　Takahiro　MANOU[1)]、
宇野　晶洋　Akihiro　UNO[1)]、柴田　幸助　Kousuke　SHIBATA[1)]

今回消化管型リンパ腫と診断した犬にL-アスパラギナーゼを含むCHOP-basedの多剤併用化学療法を行ったところ、一時は完全寛解が得られたものの、その後再発したためレスキュー療法にACNUを使用した。ACNU3回目の投与後完全寛解が得られた。その後、再び再発が認められたためACNUの投与量を増やし、現在もACNUを継続している。

Key Words：犬、消化管型リンパ腫、レスキュー治療、ACNU

は　じ　め　に

犬のリンパ腫は遭遇率の高い腫瘍のひとつでその治療法も様々である。一般にはシクロフォスファミド、ドキソルビシン、ビンクリスチン、プレドニゾロンを含むCHOP療法と呼ばれる多剤併用化学療法が使用され、完全寛解が得られることが多い。しかし、寛解期間に差異はあるがそのほとんどで再発がみとめられている。そのためリンパ腫では、再発後のレスキュー療法が重要になってくる。

レスキュー療法には、多剤併用化学療法を再度行うか、他にロムスチン、アクチノマイシンD、ドキソルビシン（使用歴がない場合）などが用いられる。しかし一般的に寛解導入率は30～60%で、また寛解期間も1～4ヵ月程度である。[2)]リンパ腫再発時のレスキュー療法に使用が報告されているニトロソウレア系アルキル化剤であるCCNU（日本未発売：CeeNU、ロムスチン）[2)]と同系統であるACNU（塩酸ニムスチン、商品名：ニドラン）を使用したところ良好な効果が得られたので報告する。

症　　例

ミニチュアダックスフンド、去勢雄12歳齢、体重12.1kg、体温38.9℃

元気、食欲に異常なし、消化器症状なし

強直性痙攣発作が起きたため受診した。

一般身体検査：BCS5/5。心雑音なし、肺音に異常なし、体表リンパ節の腫脹はみとめられなかった。

初診時血液検査：

総白血球数13100/μl（好中球数11397/μl、リンパ球数917/μl、単球数786/μl）、赤血球数8890000/μl, Ht56%, PLT461000/μl, ALT68U/l, ALP110U/l, BUN10mg/dl, Cre0.5mg/dl, Ca12.2mg/dl, $NH_3$26μg/dl, Na150mEq/l, K4.8mEq/l, Cl112mEq/l、一般血液検査、生化学検査ともに異常は認められなかった。

レントゲン検査：胸部・腹部ともに著変はみとめられなかった。

腹部超音波検査：十二指腸の近位の壁が限局性に3.5cm程に肥厚し、低エコー源性で5層構造は消失していた。（図1）

超音波検査において十二指腸に異常がみとめられたため腹部CT検査と消化管内視鏡検査を実施した。

CT検査：胸部CT検査に異常はみとめられなかった。腹部CT検査において、十二指腸上行脚と下行脚の境目に41.1mm×49.3mmの腫瘤性病変が認められた。また前腸間膜リンパ節が10.4mm×11.0mmに腫大しているのが確認された。

頭部MRI検査：脳実質、脳室ともに著変なし

消化管内視鏡検査：十二指腸粘膜に限局した肥厚が認められた。

十二指腸病理組織学的検査：採取された十二指腸組織では、絨毛上皮内ならびに固有層においてシート状に増殖する独立円形細胞が観察され、絨毛が顕著に肥厚していた。

細胞診検査：増殖する細胞は、中～やや大型の類円形核を持ち、核には多型性がみとめられ、少量の好酸性細胞質を有していた。免疫組織化学染色ではCD3抗体：陰性、CD20抗体：陰性、GrazymeB抗体：陰性であった。

診断：強直性痙攣に関しては、MRIの検査結果から真性てんかんによるものと診断した。十二指腸の腫瘤はnon-B/non-Tタイプの低～中分化型消化管型リンパ腫と判断した。

[1)] なりた犬猫病院：〒475-0061　愛知県半田市一ノ草町201-8

治療・経過

本症例においてはL-アスパラギナーゼを含むCHOP-basedの多剤併用化学療法を開始した。反応性は腹部超音波により判断した。第57病日ドキソルビシンの投与予定だったが長時間の点滴静脈注射が困難な性格のため投与を中止、以降CHOP-basedの多剤併用化学療法からドキソルビシンを除いたプロトコールで抗癌剤を継続した。第80病日シクロフォスファミド投与後に血尿がみとめられた。シクロフォスファミドによる副作用の可能性を考慮し、シクロフォスファミドをクロラムブシルに変更し投与を継続した。第112病日に完全寛解に至った。再発もみとめられず安定していたため第189病日から投与間隔を2週おきに変更した。第231病日に超音波検査において再度十二指腸壁に限局した肥厚が認められたため再発と判断し、L-アスパラギナーゼによるレスキュー療法を実施した。進行はみられなかったが、寛解も認められなかった。そのため、更なるレスキュー療法にACNUを選択し、第238病日から投与を開始した。ACNUは25mg/m^2で3週間に一度静脈内投与した。[1,3] 骨髄抑制による感染予防のためアモキシシリン・クラブラン酸カリウム配合剤を経口投与した。

投与開始から1週間後に好中球数が1600/μlに減少しCRPが3.9mg/dlへ上昇がみとめられたもののALT,ALPに著変はなく一般状態は良好で部分寛解が認められた。2回目の投与でACNU濃度を27mg/m^2に増量し使用した。同量の投与を継続し、3回目の投与後の第280病日に部分寛解が認められ、第301病日には十二指腸の肥厚、腸間膜リンパ節の腫大は認められず完全寛解に至った。

ACNUの4回目の投与後、元気、食欲の低下、体温38.6℃、好中球数が1720/μlに減少、CRPが4.4mg/dlへ上昇がみとめられたため抗生剤をエンロフロキサシンに変更し、経口投与した。またこの時もALT,ALPに著変はみとめられなかった。1週間後元気食欲は回復しCRPも＜0.90mg/dlへ減少した。ACNUの副作用による好中球の低下から感染が起こった可能性を考慮し、5回目のACNU投与濃度を25mg/m^2に減らした。その後、完全寛解を継続し一般状態も良好でACNU25mg/m^2を継続投与していたが、ACNUの10回目の投与後の第434病日に超音波検査において再度十二指腸に限局した肥厚がみとめられたため、ACNUの投与濃度を27mg/m^2に増やした。現在十二指腸の肥厚は安定している状態で投与を継続している。

考　　察

今回、犬の消化管型リンパ腫の症例に対してレスキュー療法にACNUを使用したところ、完全寛解が得られた。

ニトロソウレア系アルキル化剤であるCCNUはリンパ腫、リンパ腫のレスキュー療法、肥満細胞腫、組織球肉腫などで有効性が示唆されている。しかしCCNUは副作用として重篤な骨髄抑制、肝障害が問題となること、日本未販売であるため使用するには輸入する必要があること、また剤形がカプセル（10mg,40mg）のみなので投与量の調整が容易でないなど、使用するにあたっていくつかの制約がある。対して、CCNUと同系統のニトロソウレア系アルキル化剤であるACNUは国内で販売されており入手に手続きを必要としない。また、水溶性であるため投与量の調整が容易である。これらの点から、今回の症例ではACNUを選択した。実際、副作用による体調の悪化、再発がみとめられたときの投与量の増減が容易であった。また、静脈内投与が可能であるため、嘔吐、下痢といった消化器症状をもつ症例であっても安定した生体内利用率で使用可能と思われる。また医学領域では脳腫瘍、悪性リンパ腫、慢性白血病などに適応されている。しかしACNUはCCNUと比較して獣医領域での使用症例が少ないため、その点を十分にインフォームドコンセントし、合意の上で使用していく必要がある。

ACNU投与中の副作用として投与から1週間後は好中球数、および総白血球数の減少がみられたが、2週後には回復した。また、1週間後にはCRPの軽度上昇もみとめられたが、2週目には回復した。4回目の投与時の元気、食欲の低下を除けば、一般状態は良好であった。なお、ACNU投与中の肝酵素（ALT,ALP）の上昇はみとめられなかった。

今回は1症例ではあるものの、ACNUはリンパ腫のレスキュー療法といて有効な手段であった。現在当院ではACNUを使用している症例が増えているため、今後更なるデータを集積しリンパ腫のレスキュー療法でのACNUの効果を検討していく。

参　考　文　献

1）市川美佳（2017）：インフォームドコンセントに必要な抗がん剤治療の基礎知識、CLINICNOTE, インターズー社

2）林宝謙治（2015）：犬のリンパ腫の化学療法：レスキュープロトコール、CAP, 緑書房

3）Takahashi M, Goto-Koshino Y, Fukushima K, et al (2014) : J Vet Med Sci, 76, 895-899.

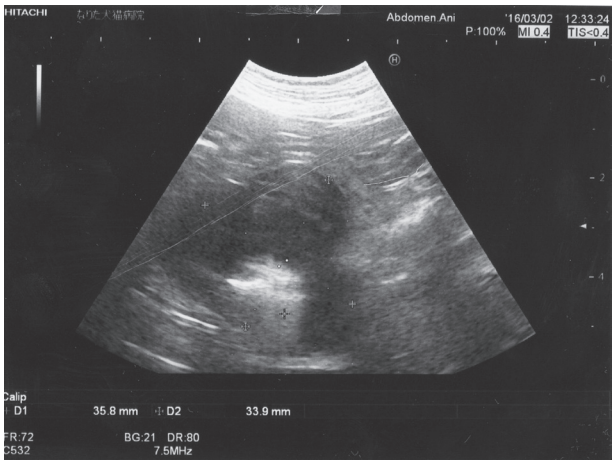

図1　十二指腸壁の限局性の肥厚
（第12病日の超音波検査所見）